OPERA A VALERE SU FONDI PSN 2016 AZ. 2.32 UMANIZZAZIONE, PRESSO AOUP "PAOLO GIACCONE"



Una mini guida pensata e creata per aiutarti ad **individuare lesioni sospette o potenzialmente maligne** tramite l'autoesame della bocca

Azienda Ospedaliera Universitaria Policlinico "P. Giaccone"

Unità Operativa di Medicina Orale e Odontoiatria per pazienti fragili

Settore di ricerca clinica "V. MARGIOTTA" Dipartimento Di.Chir.On.S. - unipa

Resp. Prof. G. Campisi

EQUIPE

Prof.ssa G. Campisi (odontoiatra)
Prof. G. Pizzo (odontoiatra)
Prof.ssa O. Di Fede (odontoiatra)

Dott.ssa M. Bazzano (borsista, psicoterapeuta)
Dott.ssa R. Coniglio (igienista dentale)
Dott. R. Mauceri (odontoiatra)
Dott. D. Montemaggiore (borsista, informatico)
Dott.ssa V. Panzarella (odontoiatra)
Dott. P. Tozzo (odontoiatra in comando da A.OO.RR. Palermo)

Sig.ra F. Spalletta (infermiere)
Sig. L. Calà (infermiere)

Telefono 091.6554612

Email medicinaorale@odonto.unipa.it

Ricevimento pazienti oncologici (codice esenzione 048) e pazienti trapiantati (codice esenzione 052)

Martedì e giovedì dalle 9 alle 13 previa prenotazione

Azienda Ospedaliera Universitaria Policlinico Paolo Giaccone di Palermo

unipa 2020 la terza missione

Università degli Studi di Palermo

PRENDITI CURA DI TE CON L'AUTOESAME DELLA DELLA TUA BOCCA

UNA GUIDA DI SEMPLICI MANOVRE PER L'ISPEZIONE DELLA TUA CAVITÀ ORALE

Università degli Studi di Palermo

GOTeC Gruppo Oncologico Testa e Collo

MANOVRE DI ISPEZIONE

Lava bene le mani e se hai dispositivi removibili toglili dalla bocca. Poniti di fronte allo specchio ed esegui queste semplici manovre.

1. Parti dal labbro inferiore e osserva la mucosa interna e esterna che deve essere liscia, integra, umida, rosea e uniforme. Fai lo stesso per il labbro superiore. Procedi alla palpazione delle labbra per valutare ispessimenti, noduli o ulcerazioni.

2. Sposta le labbra e visualizza la zona di gengiva aderente presente sopra e sotto il labbro. Valuta eventuali discromie (macchie rosse, bianche o scure) e procedi alla palpazione per segnalare eventuali sfaldamenti della mucosa o sanguinamenti.

3. Valuta la mucosa della guancia. Il suo aspetto dovrà essere liscio, integro, umido, roseo e uniforme. Dopo aver esaminato eventuali discromie (macchie rosse, bianche o scure) procedi con la palpazione per valutare la presenza di alterazioni tissutali.

4. Osserva il dorso della lingua e poi spostala da entrambi i lati. Valuta i suoi margini destro e sinistro, generalmente l'aspetto dovrà risultare liscio e lievemente patinato; procedi con la palpazione per escludere la presenza di tumefazioni e ispessimenti.



5. Porta la lingua verso il palato, procedi con l'ispezione del pavimento sotto la lingua e successivamente con la palpazione della mucosa dietro l'arcata inferiore ricercando eventuali variazioni di aspetto e consistenza della mucosa e delle strutture sottostanti.

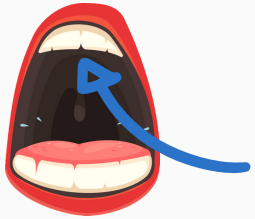

6. Valuta il palato duro. Cerca eventuali variazioni cromatiche osservando anche la zona in corrispondenza di tonsille e ugola.

RICORDA CHE

- Tramite l'autoesame della bocca è possibile individuare lesioni sospette al fine di prevenire il cancro orale.
- L'autoesame della bocca può essere realizzato da chiunque nella comodità di casa propria una/due volte al mese.
- I **fattori di rischio** del cancro orale sono:
  - fumo, alcool, traumatismi cronici della mucosa orale e scarsa igiene della mucosa orale

Qualunque lesione sospetta (macchia bianca, rossa o scura), rigonfiamento o ferita che non guarisce nell'arco di due settimane, andrà valutata da uno specialista del cavo orale.
Recati almeno una volta l'anno a fare una visita di controllo.